

총누소관폐쇄에서 이중탐침술을 이용한 내시경적 누소관누낭비강연결술의 효과

이택훈¹ · 허명숙¹ · 조상형²

건양대학교 의과대학 안과학교실¹, 눈조은안과²

목적 : 총누소관폐쇄에서 이중탐침술을 이용한 내시경적 누소관누낭비강연결술 시행 후 그 효과를 알아보았다.

대상과 방법 : 총누소관폐쇄로 진단 받은 47명, 56안 중 내시경적 누소관누낭비강연결술 시 이중탐침술을 시행 받은 군 23명, 28안, 이중탐침술을 시행 받지 않은 대조군 24명, 28안을 대상으로 하여 두 군간의 성공률 및 증상호전 정도, 합병증 발생률을 비교 분석하였다.

결과 : 수술 성공률은 이중탐침술을 시행 받은 군이 96%, 대조군이 86%였다($P=0.160$). 술 후 유루가 없어진 경우가 이중탐침술을 시행 받은 군은 86%, 대조군은 61%였다($P=0.038$). 육아종 형성 등의 술 후 합병증 발생률은 이중탐침술을 시행 받은 군이 7%, 대조군이 29%였다($P=0.036$).

결론 : 총누소관폐쇄에서 내시경적 누소관누낭비강연결술 시 이중탐침술은 추가 비용 및 위험부담 없이 환자 만족도를 높이고 합병증 발생을 낮출 수 있는 효과적인 방법으로 사료된다.

〈한안지 49(1):19-26, 2008〉

총누소관폐쇄의 치료법은 여러 가지가 소개되었으나 존스관을 이용한 결막누낭비강연결술이 대체로 시행되어 왔다.¹ 하지만 이 방법은 기능적 성공률은 높지만 장기적인 존스관 삽입으로 인한 관의 돌출 및 탈출 등 합병증 발생률이 높으며 증상의 재발이 비교적 흔한 편으로 술 후 환자 만족도가 낮은 것으로 알려져 있다.²⁻¹⁹ 따라서 이를 대체할 수 있는 여러 가지 방법이 시도되어 왔었다.²⁰⁻³¹ 그 중 폐쇄 부위를 절제하고 실리콘 관을 삽입하는 누소관누낭비강연결술은 성공할 경우 존스관에 의한 합병증 발생이 없으며 재건된 누소관을 통한 생리적 눈물 배출을 기대할 수 있어 술 후 환자 만족도도 비교적 높은 편으로 알려져 있다.³²⁻⁴¹ 하지만 수술 성공률이 90%대인 결막누낭비강연결술에 비해 80%대로 낮아 여러 방법을 통해 성공률을 높이려는 시도가 있었다.⁴²⁻⁵¹

본 연구에서는 총누소관폐쇄에서 저자들이 고안한 이중탐침술을 이용한 누소관누낭비강연결술을 시행하고 이중탐침술이 수술 성공률 및 합병증 발생률에 미치는 효과에 대해 알아보려고 하였다.

대상과 방법

2004년 5월부터 2006년 10월까지 본원 안과에 내원하여 총누소관폐쇄 진단 하에 내시경적 누소관누낭비강연결술을 시행 받고 6개월 이상 경과관찰이 가능했던 20세 이상 성인 47명, 56안을 대상으로 후향조사를 하였다.

수술 중 이중탐침술을 시행한 군은 23명, 28안이었으며 시행하지 않은 대조군은 24명, 28안으로 이 두 군간의 수술 후 성공률 및 합병증 발생률을 비교분석 하였다.

모든 환자에서 통상적인 안과검사를 시행하였고 누도 관류검사상 반대편 누점으로 역류가 되고 누소관 탐침검사상 탐침이 8 mm 이상 전진되며 soft stop이며 누낭조영술 상 누낭이 조영되지 않는 경우를 총누소관 폐쇄로 진단하였다. 이 중 세극등검사상 누점 폐쇄나 협착이 있는 경우, 눈물 과다분비의 원인이 될 수 있는 건성안이나 안검염이 있는 경우, 누소관 탐침검사상, 하 누소관에 협착이 있었던 경우는 연구 대상에서

〈접수일 : 2007년 5월 30일, 심사통과일 : 2007년 9월 4일〉

통신저자 : 허 명 숙
대전시 서구 가수원동 685
건양대학교병원 안과
Tel: 042-600-9258, Fax: 042-600-9090
E-mail: hmseye@hanmail.net

* 본 논문의 요지는 2006년 대한안과학회 제95회 춘계학술대회에서 포스터로 발표되었음.

제외하였다. 수술 전 검사로 이비인후과 진료를 본 후 비중격 만곡이 심한 경우는 비중격 교정술을 받은 후 수술을 진행하였다.

수술은 한 사람의 술자에 의해 시행되었으며 전신마취 하에 비강 내 Xylocane을 분무한 후 1:100,000 에피네프린을 적신 거즈를 중비갑개 앞부분에 충전하여 비점막을 충분히 수축시킨 후 진행되었다. 누점을 통해 상 또는 하 누소관에 삽입한 탐침이나 trephine을 이용해 총누소관 폐쇄 부위를 개통한 후 눈속조명기구를

삽입하고 비강 내에서 내시경으로 투영되는 점막을 확인한 후 전기소작기를 이용하여 비점막을 소작한 후 골조직을 노출시켰다. 드릴을 이용하여 직경 10 mm 크기의 골공을 만들고 누낭의 내측벽을 확인 후 Ethmoid forcep으로 제거하였고 이때 2번 Bowman 탐침을 상, 하 누소관에 넣어보아 총누소관에서 저항이 있는 경우에 이중탐침술을 시행하였는데 이중탐침술이란 누점을 통해 상 또는 하 누소관에 동시에 두 개의 00번 Bowman 탐침을 넣고 총누소관 부위에 두 개의 탐침 끝이 나온 것을 내시경으로 확인한 후 적당한 힘을 주어 탐침을 가위질 하듯이 반복적으로 교차하여 총누소관 부위를 확장하고 나머지 누소관을 통해서도 같은 술기를 시행하는 것을 말한다(Fig. 1, 2). 그 후 실리콘관을 삽입하여 비강 내에서 2번 매듭을 하였고 항생제로 적신 합성스폰지(Merocel)로 비강 내를 채운 후 수술을 마쳤다.

술 후 항생제와 스테로이드 점안액을 하루 4회 점안하였고 스테로이드 분무제를 하루 2회 비강 내에 분무하였으며 생리식염수 비강 세척기를 이용하여 하루 3회 정도 비강세척을 하도록 교육하였다. 술 후 1일째 비강 내 합성스폰지를 제거하였으며 경과관찰은 특별한 문제가 없을 경우 1주 간격으로 1~2회, 2주 간격으로 1~2회, 1개월 간격으로 1~2회, 그 후 2~3개월 간격으로 이루어졌으며 내원시마다 누도 관류검사를 시행하여 개통 여부를 확인하였으며 이비인후과 진료를 보고 비강 내 상태를 점검 받도록 하였다. 실리콘 관의 제거는 술 후 5개월 쯤 시행하였으며 내시경을 이용하여 비강 안에서 이루어졌다.

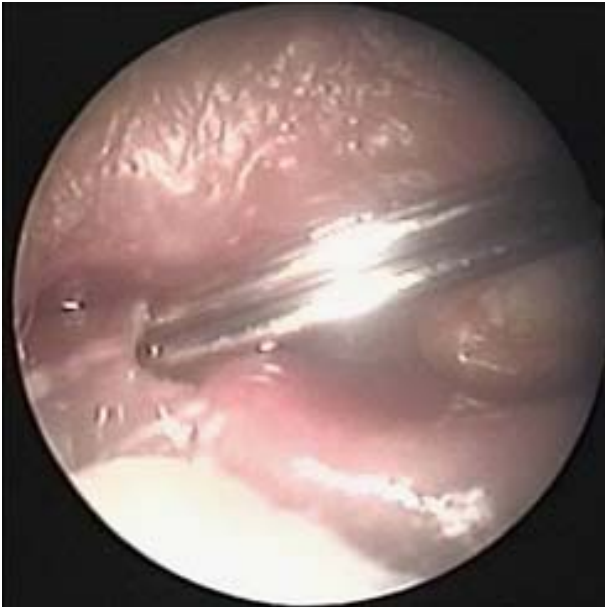

Figure 1. The photograph of putting two probes in the left lower canalculus.

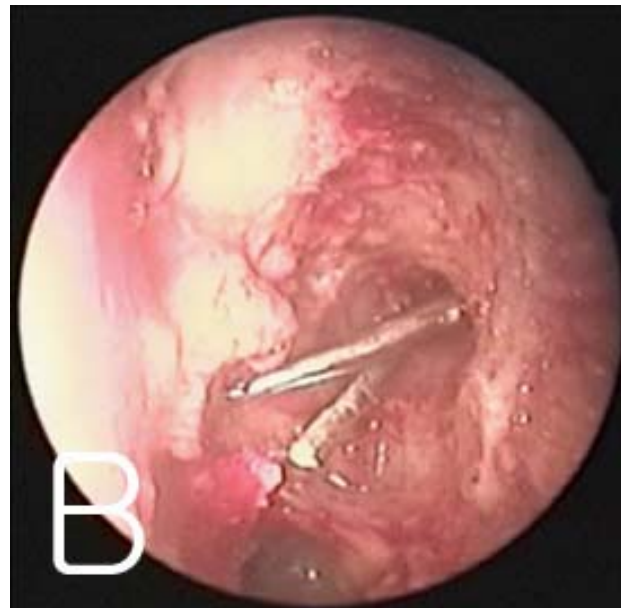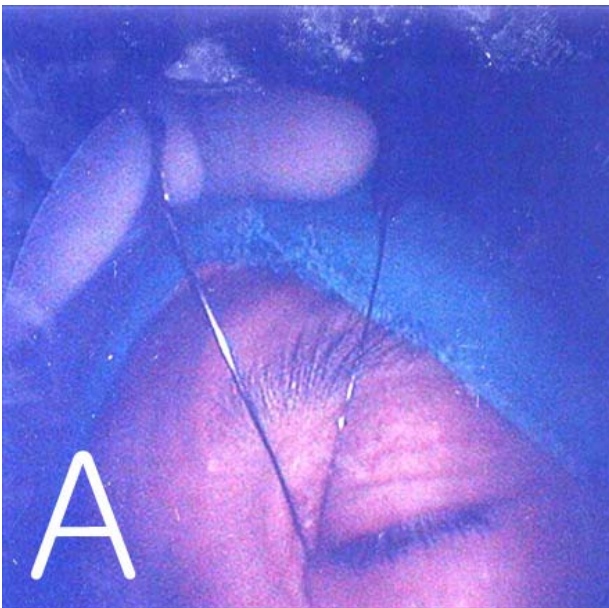


Figure 2. Photographs that shows scissoring motion of two probes. (A) External view. (B) Intranasal view.

Table 1. General characteristics of patients with common canalicular obstruction who have undergone endoscopic canaliculodacryocystorhinostomy

		Double probing group	Control group	Total
Age (year)		55.6±13.2	58.8±12.0	57.2±12.6
Sex, No.	Male	6	3	9
	Female	18	20	38
Laterality, No.	Right	11	8	19
	Left	9	10	19
	Both	4	5	9
Follow up period (month)		12.9±6.6	10.9±5.1	11.9±5.9

Royal College of Ophthalmologist의 지침에 준하여 수술의 결과는 마지막 내원 시 환자의 증상 개선 정도 및 누도 관류검사 상 개통유무에 따라 판정하였다.²⁸ 관류검사상 식염수가 잘 내려가고 유루증상이 완전히 소실되었을 경우 유루해소, 관류검사상 식염수는 잘 내려가지만 유루증상은 부분적으로 소실되었을 경우 유루호전, 관류검사상 식염수가 내려가지 않고 유루증상이 수술 전이나 후에 차이가 없을 경우 변화없음으로 구분하였다. 여기서 유루해소 및 유루호전을 성공으로 변화없음은 실패로 간주하였다.

통계분석은 Chi-square test를 이용하였으며 유의수준은 0.05로 하였다.

결 과

대상 환자의 나이분포는 27~77세로 평균나이는 57세였다. 남자는 9명(19%), 여자는 38명(81%)으로 남자에 비해 여자가 월등히 많았다. 경과관찰 기간은 6~29개월이었으며 평균 경과관찰은 12개월이었다

Table 2. Etiology of common canalicular obstruction in our study

	Double probing group	Control group	Total
Idiopathic, No.	21	17	38
Trauma & surgery, No.	2	4	6
Infection, No.	1	1	2
Congenital, No.	0	1	1

Table 4. Comparison of absence, improvement or no change of symptom between double probing group and control group

	Absence*, No. (%)	Improvement†, No. (%)	No change‡, No. (%)
Double probing group	24 (86)	3 (11)	1 (3)
Control group	17 (61)	7 (25)	4 (14)

* Absence: absence of epiphora with patent syringing.

† Improvement: partial relief of epiphora with patent syringing.

‡ No change: no relief of epiphora with not patent syringing.

(Table 1).

총누소관폐쇄의 원인으로는 특발성이 38안(81%)으로 가장 많았으며 외상이나 수술이 원인인 경우는 6안(13%), 감염이 2안(4%)을 차지했다(Table 2).

수술 결과에 있어 유루해소 및 유루호전을 성공으로 변화없음을 실패로 분류했을 때 성공은 이중탐침술을 시행한 군은 27안(96%), 대조군은 24안(86%)으로 이중탐침술을 시행한 군이 대조군에 비해 수술 성공률은 더 높음을 알 수 있었다(Table 3). 하지만 두 군간의 성공률 및 실패율 차이는 통계학적으로는 유의하지 않았다(P=0.160, Pearson Chi-square).

수술 결과를 다시 유루해소, 유루호전, 변화없음으로 분류했을 때 완전히 눈물을 흘리지 않게 된 유루해소가 이중탐침술을 시행한 군에서는 24안(86%)으로 대조군의 17안(61%)에 비해 월등히 많았으며 유루호전 및 변화없음에 있어서는 이중탐침술을 시행한 군이 각각 3안(11%), 1안(3%)로 대조군의 7안(25%), 4안(14%)에 비해 적었다(Table 4). 이중탐침술을 시행한 군과 대조군 간 세가지 기준에 따른 위와 같은 차이는 통계학적으로 유의하였다(P=0.038, Linear-by-linear association).

Table 3 Comparison of success or failure rates between double probing group and control group

	Success, No. (%)	Failure, No. (%)
Double probing group	27 (96)	1 (4)
Control group	24 (86)	4 (14)

Table 5. Comparison of postoperative complications between double probing group and control group

	Double probing group	Control group	Total
Granuloma	1	3	4
Membranous obstruction	1	1	2
Dacryocystitis	0	2	2
Total, No. (%)	2 (7.1)	6 (21.4)	8 (14.2)

수술 후 합병증은 8안(14.2%)에서 발생했으며 그 중 육아종 형성이 4안(50%)으로 가장 많았으며 그 외 막성폐쇄가 2안(25%), 누낭염이 2안(25%)이 있었다. 합병증 발생은 이중탐침술을 시행한 군이 2안(7.1%)으로 대조군 6안(21.4%)에 비해 적었으며 이 차이는 통계학적으로 유의하였다(P=0.036, Pearson Chi-square) (Table 5).

고 찰

총누소관 및 상, 하 누소관 등의 폐쇄를 일으키는 원인으로서는 특발성, 알러지, 반흔성결막질환, 외상, 화학적 화상, 헤르페스성 염증, 선천성 누소관 생성부전, 이전의 눈 주위 수술, 방사선 조사, 누낭종양, 약물, 과도한 탐침법 등이 있다.^{6,13,14} Kim et al³⁰에 의하면 여러 가지 원인 중 특발성이 72%, 염증이 18%, Yoo and Choi¹⁹에 의하면 특발성이 73%, 외상 및 수술이 11%, 염증이 7%, Khoubian et al²⁸에 의하면 특발성이 49%, 염증이 19%, 외상이 14%를 차지하는 것으로 보고하여 원인 중 특발성이 가장 흔하며 수술 및 외상 혹은 염증이 그 다음으로 알려져 있다. 본 연구 역시 특발성이 대부분을 차지했으며 수술 및 외상이 그 다음이었다. 총누소관의 폐쇄는 크게 내측과 외측으로 나눌 수 있는데, 내측은 총누소관과 누낭의 접합부위가 막힌 것을 말하며, 외측은 상, 하 누소관이 접하는 부위가 막힌 것을 말한다.³²

총누소관 폐쇄에 대한 치료는 전통적으로 존스관을 이용한 결막누낭비강연결술이 시행되어 왔다.¹ 결막누낭비강연결술의 성공률은 매우 다양하게 보고되고 있는데 Burger⁸는 60%, Nissen and Sorensen¹⁰은 57%의 낮은 성공률을 보고하여 결막누낭비강연결술의 효과에 대해 의문을 제기한 바 있지만 Chandler and Wadworth³는 97.7%, Sekhar et al¹³은 98.5%의 높은 성공률을 보고하였으며 그 밖의 보고에서도 대부분 90%이상의 성공률을 보고하여 누소관폐쇄에 대한 효과적인 수술로서 인식되었다. 하지만 술 후 합병증 발생이 비교적 많은 편으로 Lamping and Levine⁶은 14.2%, Steinsapir et al¹²가 49%, Yun and

Chang¹⁸은 30.9%의 발생률을 보고한바 있으며 합병증 종류로써 흔한 것은 관의 돌출 및 탈출, 점액성 물질에 의한 관의 폐쇄, 비강 내로의 관의 함몰 등이 있으며¹ 드문 것으로는 복시⁷ 및 코 쪽 결막의 반복적 자극으로 인한 염증¹⁶ 등이 있다고 알려져 있다. 따라서 이러한 합병증의 예방 및 치료를 위해 지속적인 추적관찰이 필요하다라는 점이 환자에게 부담으로 느껴지게 된다. 또한 술 후 환자 만족도 역시 상당히 낮은 것으로 알려져 있는데 Rosen et al¹⁵은 18%의 환자가 존스관을 견디지 못하는 것으로 발표했고 6.5%는 수술의 실패가 원인이었으며 11.5%는 지나치게 긴 추적관찰 기간, 가로 누운 자세에서의 유루, 안경착용시의 안개 서림, 미용적인 이유가 그 원인이라고 보고한 바 있다. 국내에서도 Yoo and Choi¹⁹의 연구 결과에 따르면 수술 성공에도 불구하고 45%가 결과에 대해 불만족 한다고 응답한 것으로 보고하고 있다.

이에 따라 결막누낭비강연결술을 대체하기 위한 여러 가지 방법이 소개되었다. 탐침 및 trephine, Holmium 레이저 등으로 폐쇄 부위를 개통시킨 후 시행하는 실리콘관 삽입술,^{20,23,26-31} 비루관에는 폐쇄가 없을 경우에만 시행할 수 있는 누소관누낭연결술,^{21,22} 누소관에 대한 풍선확장술^{24,25} 등이 있지만 이러한 방법들은 결막누낭비강연결술에 비해 성공률이 낮고 재발할 수 있는 단점이 있다고 알려져 있다.

Tenzel³²은 총누소관 폐쇄에 대해 누낭비강연결술을 시행하면서 누낭을 절개한 후 내누점 부위의 폐쇄된 막을 제거하는 누소관누낭비강연결술을 시행하여 좋은 결과를 얻을 수 있다고 보고하였다. Hurwitz는 누낭조영술을 이용하여 누소관 폐쇄부위를 상 누소관, 하 누소관, 상, 하 누소관, 내측 총누소관, 외측 총누소관으로 나눈 후 폐쇄부위와 건강한 누소관 길이에 따라 수술법을 달리하였다. 상측이나 하측 누소관 중 한 곳만 막힌 경우는 누낭비강연결술만으로 치료하였으며 내측 총누소관이 막힌 경우는 누낭비강연결술 및 내누점 성형술을 동시에 시행하고 상, 하 누소관이나 외측 총누소관이 막힌 경우는 건강한 누소관의 길이를 8 mm를 기준으로 그 이상인 경우에는 누소관누낭비강연결술을, 그 이하인 경우에는 존스관을 이용한 결막누낭비강

연결술을 시행하여 누낭비강연결술 및 내누점성형술의 경우 78%, 누소관누낭비강연결술의 경우 77%, 결막누낭비강연결술의 경우 65%의 기능적 성공률을 얻었다.³³⁻³⁶ 국내에서도 총누소관폐쇄에 대해 누소관누낭비강연결술을 시행하여 Kim and Lee³⁷는 기능적 성공률 80%, 해부학적 성공률 93.3%, Kong and Kim³⁸은 기능적 성공률 83.3%, 해부학적 성공률 88.9%, Ahn and Oh³⁸는 내측 총누소관은 84.6%, 외측 총누소관은 75%의 성공률, Kim et al⁴⁰은 83.3%의 기능적 성공률을 보고한 바 있다. 또한 Nik et al⁴¹은 눈물길신티그래피를 이용해 눈물배출속도를 측정한 결과 누낭비강연결술을 시행 받은 환자의 경우가 결막누낭비강연결술을 시행 받은 환자에 비해 빠른 것을 발견하고 누소관 폐쇄 환자에서 가능하면 건강한 누소관을 이용해 누소관누낭비강연결술을 시행함이 좋다고 하였다. 이렇듯 총누소관폐쇄에 대한 누소관누낭비강연결술은 결막누낭비강연결술에 비해 성공률이 약간 떨어지지만 존스관에 의한 합병증 발생이 없고 재건된 누소관을 통한 생리적 눈물배출을 기대할 수 있어 더 선호되는 추세이다.

따라서 수술 성공률을 높이기 위한 다양한 시도가 있었는데 한 예로 Henderson⁴²는 폴리에틸렌관을 누공부위에 유치시켰고 Iliff⁴³는 붉은 고무카테터를 사용하였으나 보편화되지 못했다. 현재 가장 많이 사용되는 방법은 수술 후 실리콘 관을 삽입하는 방법인데 최근에는 실리콘 관을 두 가닥 삽입하는 방법,^{50,51} 약물요법으로 마이토마이신을 사용하는 방법⁴⁴⁻⁴⁸이 소개되었다.

본 연구에서는 총누소관폐쇄에서 내시경을 이용한 누소관누낭비강연결술을 시행함에 있어 저자들이 고안한 이중탐침술을 추가함으로써 96%의 높은 성공률을 달성할 수 있었다. 또한 비록 이중탐침술을 시행한 군과 시행하지 않은 군 사이에 성공률과 실패율의 차이는 통계학적으로 유의하지 않았지만 술 후 증상호전 정도에 따른 기준인 유루해소, 유루호전, 변화없음에서는 두 군 사이의 차이가 통계학적으로 유의한 것으로 나타나 이중탐침술을 시행하는 것이 술 후 증상호전에 도움을 주는 것으로 나타났다.

술 후 합병증 발생률에 대해 Anderson and Edwards⁵²는 29%, Lauring⁵³은 22%로 보고했으며 국내에서 Lee et al⁵⁰은 그보다 낮았다고 보고한바 있어 이는 본 연구에서 대조군의 합병증 발생률 21.4%와 비슷하였다. 또한 이중탐침술을 시행한 군의 합병증 발생률은 7.1%로 나타났는데 이는 대조군에 비해 확실히 낮았으며 그 차이는 통계적으로 유의하였다. Allen and Berlin⁵⁴은 실패한 20안 중 13안이 육아종 형성 때문이라 하였고 You et al⁵¹은 전체 합병증 중 50%가 육

아종이었다고 했는데 본 연구에서도 역시 전체 합병증 중 육아종이 50%로 가장 흔한 합병증이였다. 특이하게 이중탐침술을 시행한 군이 대조군보다 육아종 발생이 적었는데 그 이유는 정확히 알 수 없었으며 앞으로 이에 대한 추가적인 연구가 필요할 것으로 사료된다.

결론적으로 총누소관폐쇄에 대한 내시경적 누소관누낭비강연결술시 이중탐침술을 시행함으로써 추가적인 비용 소요 및 시술에 의한 위험 부담 없이 탐침 두 개를 이용한 약 5분간의 시술만으로 총누소관에 대한 비가역적인 확장을 유도할 수 있는 것으로 추측되며 수술 성공률 및 특히 술 후 증상 해소 정도를 획기적으로 높일 수 있었고 합병증 발생률 또한 낮출 수 있었기에 최근 소개되고 있는 성공률을 높이는 여타 방법들과 함께 이중탐침술 역시 수술 중 고려될 만한 효과적인 방법으로 사료된다.

참고문헌

- 1) Jones LT. The cure of epiphora due to canalicular disorders: trauma and surgical failures on lacrimal passages. *Trans Am Acad Ophthalmol Otolaryngol* 1962;66:506-24.
- 2) Welham RAN. Canalicular obstructions and the Lester-Jones tube what to do when all else fails. *Trans Ophthalmol Soc U K* 1973;93:623-32.
- 3) Chandler AC, Wadsworth JA. Conjunctivodacryocystorhinostomy. *Am J Ophthalmol* 1974;77:830-6.
- 4) Pameijer JH, Henkes HE, Wildervanck de Blecourt P. Experiences with the Jones tube in the Rotterdam Eye Clinic. *Ophthalmologica* 1975;171:353-7.
- 5) White JH. The management of early lacrimal tube complications. *Ophthalmic Surg* 1976;7:29-30.
- 6) Lamping K, Levine MR. Jones tube: How good they are? *Arch Ophthalmol* 1983;101:260-1.
- 7) Skov CM, Mazow ML. Diplopia following Jones tube placement. *Ophthalmic Surg* 1984;15:932-3.
- 8) Burger D. Conjunctivodacryocystorhinostomy: Course or cure. *Trans Ophthalmol Soc N Z* 1984;36:59-65.
- 9) Welham RA, Guthoff R. The Lester Jones tube: A 15 year follow up. *Graefes Arch Clin Exp Ophthalmol* 1985;223:106-8.
- 10) Nissen JN, Sorensen T. Conjunctivorhinostomy: A study of 21 cases. *Acta Ophthalmol* 1987;65:30-6.
- 11) Bartley GB, Gustafson RO. Complications of malpositioned Jones tubes. *Am J Ophthalmol* 1990;109:66-9.
- 12) Steinsapir KD, Glatt HJ, Putterman AM. A 16-year study of conjunctival dacryocystorhinostomy. *Am J Ophthalmol* 1990;109:387-93.
- 13) Sekhar GC, Dortzbach RK, Gonnering RS, Lemke BN. Problems associated with conjunctivodacryocystorhinostomy. *Am J Ophthalmol* 1991;112:502-6.
- 14) Rose GE, Welham RA. Jones' lacrimal canalicular bypass

- tubes: twenty-five years' experience. *Eye* 1991;5:13-9.
- 15) Rosen N, Ashkenazi J, Rosner M. Patient dissatisfaction after functionally successful conjunctivodacryocystorhinostomy with Jones tube. *Am J Ophthalmol* 1994;117:636-42.
 - 16) Abel AD, Meyer DR. Refractory medial conjunctival inflammation associated with Jones tube. *Ophthalmic Plast Reconstr Surg* 2003;19:309-12.
 - 17) Lim C, Martin P, Bengner R, et al. Lacrimal canalicular bypass surgery with the Lester Jones tube. *Am J Ophthalmol* 2004;137:101-8.
 - 18) Yun JR, Chang HK. Long term follow up of conjunctivodacryocystorhinostomy. *J Korean Ophthalmol Soc* 1996;37:1583-9.
 - 19) Yoo JR, Choi WC. A survey of post-operative satisfaction in patients with canalicular obstruction after Jones tube intubation. *J Korean Ophthalmol Soc* 2002;43:2081-8.
 - 20) Pashby RC, Rathbun JE. Silicone tube intubation of the lacrimal drainage system. *Arch Ophthalmol* 1979;97:1318-22.
 - 21) Busse H, Meyer-Rusenberg HW, Kroll P. Canaliculo-dacryocystotomy. *Orbit* 1985;4:69-72.
 - 22) Hatt M. Surgery of acquired canalicular stenosis. *Orbit* 1992;11:153-6.
 - 23) Dutton JJ, Holck DE. Holmium laser canaliculoplasty. *Ophthalmic Plast Reconstr Surg* 1996;12:211-7.
 - 24) Song HY, Lee CO, Park S, et al. Lacrimal canalicular obstruction: Safety and effectiveness of balloon dilatation. *J Vasc Interv Radiol* 1996;7:929-34.
 - 25) Ko GY, Lee DH, Ahn HS, et al. Balloon catheter dilation in common canalicular obstruction of the lacrimal system: Safety and long term effectiveness. *Radiology* 2000;214:781-6.
 - 26) Sisler HA, Allarakhia L. New minitrephine makes lacrimal canalicular rehabilitation an office procedure. *Ophthal Plast Reconstr Surg* 1990;6:203-6.
 - 27) Sisler HA, Allarakhia L. A new ophthalmic microtrephine. *Ophthalmic Surg* 1990;21:656-7.
 - 28) Khoubian JF, Kikkawa DO, Gonnering RS. Trephination and silicone stent intubation for the treatment of canalicular obstruction: Effect of the level of obstruction. *Ophthal Plast Reconstr Surg* 2006;22:248-52.
 - 29) Park BS, Jang JW, Byon DS. Treatment of common canalicular obstruction using lacrimal trephine. *J Korean Ophthalmol Soc* 1998;39:1077-81.
 - 30) Kim YK, Oh SU, Lee HC. Silicone intubation for common canalicular obstruction in adult. *J Korean Ophthalmol Soc* 2001;42:1655-60.
 - 31) Ra H, La TY. Bicanalicular silicone tube intubation after simple probing in common canaliculus obstruction. *J Korean Ophthalmol Soc* 2004;45:540-5.
 - 32) Tenzel RR. Canaliculodacryocystorhinostomy. *Arch Ophthalmol* 1970;84:765.
 - 33) Hurwitz JJ. Treatment of canalicular obstructions. *Can J Ophthalmol* 1982;17:13-6.
 - 34) Hurwitz JJ. Computerized survey of lacrimal surgery patients. *Ophthalmology* 1986;93:14-9.
 - 35) Doucet TW, Hurwitz JJ. Canaliculodacryocystorhinostomy in the treatment of canalicular obstruction. *Arch Ophthalmol* 1982;100:306-9.
 - 36) Doucet TW, Hurwitz JJ. Canaliculodacryocystorhinostomy in the management of unsuccessful lacrimal surgery. *Arch Ophthalmol* 1982;100:619-21.
 - 37) Kim YD, Lee JJ. The surgical results of dacryocystorhinostomy with internal punctoplasty for common canalicular obstruction. *J Korean Ophthalmol Soc* 1996;37:1979-83.
 - 38) Kong BD, Kim SD. The surgical results of common canaliculo-dacryocystorhinostomy. *J Korean Ophthalmol Soc* 1999;40:2362-6.
 - 39) Ahn Y, Oh TS. Canaliculodacryocystorhinostomy in canalicular obstruction. *J Korean Ophthalmol Soc* 2000;41:320-6.
 - 40) Kim EA, Yun YS, Lee SH, Chung WS. Surgical effect of canaliculodacryocystorhinostomy in patients with failed conjunctivodacryocystorhinostomy. *J Korean Ophthalmol Soc* 2004;45:1627-32.
 - 41) Nik NA, Hurwitz JJ, Sang HC. Mechanism of tear flow after dacryocystorhinostomy and Jones' tube surgery. *Arch Ophthalmol* 1984;102:1643-6.
 - 42) Henderson JW. Management of obstructions of the lacrimal canaliculi with polyethylene tubes. *Arch Ophthalmol* 1950;44:198-203.
 - 43) Iliff CE. A simplified dacryocystorhinostomy. *Trans Am Acad Ophthalmol Otolaryngol* 1954;58:590-2.
 - 44) Ugurbas SH, Zilelioglu G, Sargon MF, et al. Histopathologic effect of mitomycin C on endoscopic transnasal dacryocystorhinostomy. *Ophthalmic Surg Lasers* 1997;28:300-4.
 - 45) Kao SC, Liao CL, Tseng JH, et al. Dacryocystorhinostomy with intraoperative mitomycin C. *Ophthalmology* 1997;104:86-91.
 - 46) Zilelioglu G, Ugurbas SH, Anadolu Y, et al. Adjunctive use of endoscopic lacrimal surgery. *Br J Ophthalmol* 1998;82:63-6.
 - 47) Yeatts RP, Neves RB. Use of mitomycin C in repeat dacryocystorhinostomy. *Ophthal Plast Reconstr Surg* 1999;15:19-22.
 - 48) Lee TS, Rhee KC. The effect of mitomycin C eyedrop on prevention of internal ostium obstruction after endonasal dacryocystorhinostomy. *J Korean Ophthalmol Soc* 1998;39:1915-20.
 - 49) Park DJ, Kwak MS. The effect mitomycin C on the success rate of endoscopic dacryocystorhinostomy. *J Korean Ophthalmol Soc* 2000;41:1674-9.
 - 50) Lee TS, Kim JS, Kim JK. The effect of double silicone tube intubation on surgical outcome of endonasal dacryocystorhinostomy. *J Korean Ophthalmol Soc* 2002;43:2089-94.
 - 51) You YG, Choi HS, Ryou JH, Kim SJ. The results of endoscopic canaliculocystodacryorhinostomy with two sets of silicone tube intubation in canalicular obstruction. *J Korean Ophthalmol Soc* 2004;45:882-6.

- 52) Anderson RL, Edwards JJ. Indications, complications and results with silicone stent. *Ophthalmology* 1979;86:1474-87.
- 53) Laring L. Silicone intubation of the lacrimal system: pit-falls, problem and complicaitions. *Ann Ophthalmol* 1976;84:489-98.
- 54) Allen K, Berlin AJ. Dacryocystorhinostomy failure: association with nasolacrimal silicone intubation. *Ophthalmic Surg* 1989;20:486-9.

=ABSTRACT=

The Result of Canaliculodacryocystorhinostomy with Double Probing in Common Canalicular Obstruction

Taek Hoon Lee, M.D.¹, Myung Sook Ha, M.D.¹, Sang Hyoung Cho, M.D.²

*Department of Ophthalmology, College of Medicine, Konyang University¹, Daejeon, Korea
Noon-Cho-Eun Eye Clinic², Gyeonggi, Korea*

Purpose: To evaluate the results of endoscopic canaliculodacryocystorhinostomy with double probing to resolve common canalicular obstruction.

Methods: A total of 47 patients (56 eyes) with common canalicular obstruction underwent endoscopic canaliculodacryocystorhinostomy. The double probing method was applied to 28 eyes; the remaining 28 eyes were in the control group. The success rate, degree of symptom improvement, and complication rate of the two groups were compared and analyzed.

Results: The postoperative success rate was 96% in the group that underwent surgery with the double probing method and 86% in the control group ($P=0.160$). The rate of symptom improvement without tearing was 86% in the double probing method group and 61% in the control group ($P=0.038$). Postoperative complication rates such as granuloma formation were 7% and 29% in the study and control groups, respectively ($P=0.036$).

Conclusions: Endoscopic canaliculodacryocystorhinostomy with double probing to resolve common canalicular obstruction is proven to be effective in enhancing patient satisfaction and lowering complication rates, with no additional costs and risks.

J Korean Ophthalmol Soc 49(1):19-26, 2008

Key Words: Canaliculodacryocystorhinostomy, Common canalicular obstruction, Double probing method

Address reprint requests to **Myung Sook Ha, M.D.**

Department of Ophthalmology, KonYang University Hospital

#685 Gasuwon-dong, Seo-gu, Daejeon 302-718, Korea

Tel: 82-42-600-9258, Fax: 82-42-600-9090, E-mail: hmseye@hanmail.net