대한안과학회지 2022년 제 63 권 제 12 호
J Korean Ophthalmol Soc 2022;63(12):1001-1007
ISSN 0378-6471 (Print) · ISSN 2092-9374 (Online)
https://doi.org/10.3341/jkos.2022.63.12.1001

Original Article

소아의 안저 사진에서 관찰된 회선의 임상적 의의

Clinical Significance of Torsion Measured by Fundus Photography in Children

이승헌 · 최미영
Seungheon Lee, MD, Mi Young Choi, MD, PhD

충북대학교 의과대학 안과학교실
Department of Ophthalmology, Chungbuk National University College of Medicine, Cheongju, Korea

Purpose: To investigate the clinical significance of ocular torsion in children by analyzing the associated ophthalmic diseases.
Methods: Fundus images were used to detect ocular torsion in one or both eyes of 83 children aged 2-12 years at a pediatric ophthalmology clinic. In cases with ocular torsion, associated ophthalmic diseases, including strabismus, amblyopia, and refractive errors, were investigated.
Results: Among the 83 patients, 59 (71.2%) and 45 (54.2%) had strabismus and refractive errors, respectively. Six had amblyopia (five patients with refractive amblyopia and one with strabismus), while six patients (7.2%) had no strabismus, refractive errors, or amblyopia. The extorsion group included 80 eyes in 59 patients, while the intorsion group included 26 eyes in 22 patients. Two patients were in the mixed cyclotorsion group with extorsion in one eye and intorsion in the other eye. There were no differences in the frequencies of exotropia and esotropia based on the torsion type (p = 0.209). The torsion angles in the exotropia and esotropia groups were -16.35 ± 5.20 and -12.71 ± 3.16, respectively (p = 0.002).
Conclusions: Children with ocular torsion on fundus photography had a high prevalence of strabismus. Extorsion was more frequent than intorsion with a greater extorsion angle in exotropia than in esotropia.
J Korean Ophthalmol Soc 2022;63(12):1001-1007

Keywords: Extorsion, Fundus photograph, Intorsion, Refractive error, Strabismus

안구회선(ocular torsion)은 안구의 전후축을 중심으로 안구가 해부학적으로 회전된 상태를 말하며, 수평 및 수직 안구 정렬과 함께 양안의 운동을 일치시키는 데 기여함으로써 망막에 맺히는 상의 불일치를 최소화한다. 현재 사시 환자에서 안구회선과 사시 사이의 관련성에 관하여 많은 연구가 진행되었다. 하사근기능항진이 있는 환자에서의 외회선 소견과 함께 하사근약화술 후 외회선이 감소한다는 것은 잘 알려져 있다.[1,2] 영아내사시가 있는 소아에서 외회선이 있는 경우 하사근기능항진이나 해리수직편위의 발생을 예측할 수 있다고도 하였다.[3,4] 또한 외사시가 있는 소아에서 정상 소아에 비하여 회선 각도가 유의하게 크다고 하였으며,[5] 간헐외사시에 대한 외직근후전술 후 안구회선의 변화는 수술 예후와 관련이 있었다고도 하였다.[3,5]

안구회선의 주관적 측정 방법으로 널리 사용되는 회선검사는 이중마독스막대검사가 있으나, 감각 적응에 의하여 객관적인 검사에 의한 회선 정도와 일치하지 않을 수 있다. 더구나 협조가 되지 않는 소아에서는 검사를 시행할 수 없는 단점이 있다.[6] 이에 비하여 안구회선을 측정하는 객관적 검사는 환자의 협조 여부와 상관없이 시행할 수 있을 뿐만 아니라, 회선 정도를 수치화할 수 있는 장점이 있다. 이 중

■ **Received:** 2022. 5. 10. ■ **Revised:** 2022. 8. 13.
■ **Accepted:** 2022. 11. 16.
■ Address reprint requests to **Mi Young Choi, MD, PhD**
Department of Ophthalmology, Chungbuk National University Hospital, Chungbuk National University College of Medicine, #776 1sunhwan-ro, Seowon-gu, Cheongju 28644, Korea
Tel: 82-43-269-6146, Fax: 82-43-269-6149
E-mail: mychoi@chungbuk.ac.kr

* Conflicts of Interest: The authors have no conflicts to disclose.

ⓒ *2022 The Korean Ophthalmological Society*
This is an Open Access article distributed under the terms of the Creative Commons Attribution Non-Commercial License (http://creativecommons.org/licenses/by-nc/3.0/) which permits unrestricted non-commercial use, distribution, and reproduction in any medium, provided the original work is properly cited.

안저촬영을 통한 회선의 평가는 비교적 넓은 연령대에서 검사가 가능하고, 검사 시간이 짧고, 비용이 저렴하다는 장점이 있다.[7] 또한 의공학이 발달함에 따라 매트랩(MATLAB)을 이용하여 촬영한 안저 사진에서 회선 각도를 정확하게 측정할 수 있게 되었다.[8]

사시가 있는 환자에서 안구회선에 대하여 많은 보고가 있는 반면에,[1-5] 사시가 없는 소아 중 11%에서 안구회선이 관찰되었다는 보고도 있다.[7] 따라서 현재 소아의 안저 사진에서 안구회선이 있는 경우 어떠한 안과적 질환이 있을 것인지, 어떠한 임상적 의미가 있는지 단언할 수 없다. 따라서, 본 연구에서는 소아의 안저 사진에서 안구회선이 관찰되는 경우의 의무기록 분석을 통하여 소아 안구회선의 임상적 의미를 알아보고자 하였다.

대상과 방법

2018년 3월부터 2019년 11월까지 본원 소아안과클리닉에 내원한 2세부터 12세 사이의 소아에서 무산동 안저촬영기(Topcon Medical System, Tokyo, Japan)를 이용하여 촬영한 안저사진을 후향적으로 분석하였고, 망막과 시신경의 형태학적 병변 없이 한 눈 또는 두 눈에서 안구회선이 있는 경우를 대상군으로 선정하였다. 본 연구는 충북대학교병원의 임상시험윤리위원회(Institutional Review Board, IRB)의 승인을 받았으며(승인 번호: 2022-03-005), 헬싱키선언(Declaration of Helsinki)을 준수하였다.

검사자는 안저 사진을 촬영할 때마다 안저촬영기의 턱받침대 위에 피검사자의 턱을 얹게 한 후, 피검사자의 머리가 기울어지지 않도록 머리띠를 이용하여 이마를 고정시켰다. 촬영하고자 하는 눈으로 안저촬영기 안의 녹색 주시점을 주시하게 한 상태에서 촬영하였으며, 협조하지 않는 경우는 안저촬영을 중단하였다. 안저 사진을 분석 시 INFINITT PACS M6 소프트웨어(Infinitt healthcare, Seoul, Korea)를 이용하여 시신경 중심의 수평 연장선과 시신경 하측 변연의 수평 연장선을 그렸고, 시신경 중심의 수평 연장선과 시신경 중심에서 황반부 중심을 연결하는 직선이 이루는 각도를 측정하여 안구회선의 정도를 평가하였다. 황반이 시신경 하측 변연의 수평 연장선보다 더 아래에 위치하면 외회선, 황반이 시신경 중심의 수평 연장선보다 위에 위치하면 내회선으로 정의하였다(Fig. 1). 회선 각도는 시신경 중심의 수평 연장선과 황반부 중심을 지나는 직선을 각각 그린 후, 두 직선이 이루는 각도로 정하였다(Fig. 2).

눈꺼풀 혹은 전안부 질환이 있는 경우는 제외하였고, 굴절이상, 약시, 사시의 유무를 조사하여 분석하였다. 굴절이상 기준으로 난시는 +1.00디옵터(diopter, D) 이상인 경우로 정하였으며, 구면렌즈대응치(spherical equivalent)를 기준으로 근시는 -1.00 D, 원시는 +2.00 D 이상인 경우로 정하였다. 시력은 한천석 시력검사표로 측정하였으며, 두 눈의 최대교정시력이 두 줄 이상 차이나는 경우를 약시로 정의하였다. 사시는 원거리와 근거리에서 프리즘교대가림검사로 측정한 사시각이 10 프리즘디옵터(prism diopter, PD) 이상인 경우로 정의하였으며, 내사시, 외사시, 하사근기능항진, 상사근기능항진, 해리수직편위와 같이 사시의 양상과 구체적인 사시각을 조사하였다. 하사근기능항진 정도는 안구가 내전할 때 반대안의 각막 윤부를 기준으로 상측으로 편위된 정도가 1 mm이면 +1, 2 mm이면 +2, 3 mm이면 +3, 4 mm이면 +4로 분류하였으며,[9] +2 이상인 경우를 하사근기능항진이 있다고 정하였다.

한 눈 또는 두 눈에 외회선이 있는 경우를 외회선군, 한 눈 또는 두 눈에 내회선이 있는 경우를 내회선군, 한 눈에 내회선이 있으며 다른 눈에 외회선이 있는 경우를 혼합회선군으로 정하였다. 이들 사이에 굴절이상, 약시, 사시 등 임상 양상에 차이가 있는지를 알아보기 위하여 SPSS version 22 (SPSS Inc., Chicago, IL, USA)를 이용하여 통계 분석하였다. 독립표본 *t*검정, 카이제곱검정을 시행하였으며, *p* 값이 0.05 미만인 경우를 통계적으로 유의한 것으로 간주하였다.

결 과

한 눈 또는 두 눈에서 안구회선이 관찰된 83명 중 남아는 40명, 여아는 43명이었으며 평균 연령은 6.20 ± 2.28세(범위: 2-11세)였다. 외회선군 59명 80안, 내회선군 22명 26안으로 외회선군 21명과 내회선군 중 4명에서는 두 눈에 안구회선이 있었다. 2명은 한 눈에는 외회선, 다른 눈에는 내회선이 있는 혼합회선군(외회선 2안, 내회선 2안)이었다. 회선 각도는 외회선 82안의 회선각도 평균은 -13.79° ± 3.99°(범위: -4.8° to -23.9°), 내회선 28안의 회선각도 평균은 0.27° ± 4.13°(범위: -6.0° to 8.7°)로 측정되었다.

전체 83명 중 59명(71.2%)에서 사시, 45명(54.2%)에서 굴절이상이 있었으며, 시력측정이 가능하였던 74명 중 6명(8.1%)에서 약시가 있었다. 사시, 굴절이상, 약시 중 하나 이상의 질환이 확인된 경우, 외회선군과 내회선군 사이에 사시, 굴절이상, 약시의 빈도는 통계학적 차이가 없었다(p=0.502, Table 1).

사시가 있었던 59명(71.2%) 중 외사시가 35명, 내사시가 16명이었다(Table 2). 사시각은 외사시군에서 원거리 평균은 21.76 ± 6.06 PD, 근거리 평균은 22.76 ± 6.34 PD였으며, 내사시군에서 원거리 평균은 24.69 ± 10.90 PD, 근거리

평균은 25.31 ± 11.20 PD였다. 외사시 35명 중 8명과 내사시 16명 중 3명은 하사근기능항진 또는 해리수직편위가 동반되었으며, 수평사시 없이 하사근기능항진만 있는 환아는 8명이었다. 외사시에 하사근기능항진이나 해리수직편위가 동반된 경우에 외회선이 두 눈에 나타나는 빈도가 높았고, 내사시에 하사근기능항진이 동반된 3명은 모두 두 눈에 외회선이 있었다. 사시 환자에서 내회선이 있었던 14명 중 수평사시 없이 하사근기능항진만 있었던 1명을 제외한 13명 모두 한 눈에서만 내회선이 있었다(Table 2). 내사시 중 영아내사시는 3명, 조절내사시는 6명, 부분조절내사시는 5명, 다운증후군과 연관된 내사시가 1명이었다. 이 중 조절내사시 1명과 다운증후군과 연관된 내사시 1명을 제외한 14명이 외회선을 보였다(Table 2). 하사근기능항진이 있는 눈에서 외회선을 보인 경우는 총 19명 중 10명(52.6%)이었다. 내회선이 있는 2명은 모두 하사근기능항진이 있는 눈에서 내회선이 있었으며, 혼합회선이 있는 1명에서는 하사근기능항진이 있는 눈에 내회선, 하사근기능항진이 없는 눈에 외회선이 있었다(Table 2). 외회선을 보인 경우 외사시는 25명, 내사시는 14명이었으며, 내회선을 보인 경우 외사시는 10명, 내사시는 2명으로 외회선군과 내회선군에서 내사시와 외사시의 빈도는 통계적으로 차이가 없었다(p=0.209).

사시 종류에 따른 회선 각도를 비교한 결과, 내회선군에서는 외사시인 경우 회선 각도는 0.00° ± 0.70°(n=2), 내사시인 경우 회선 각도는 -0.60° ± 3.92°(n=10)로 두 군 사이에 통계학적 차이는 없었으나(p=0.209), 외회선군에서는 외사시인 경우 회선 각도는 -16.35° ± 5.20°(n=24), 내사시인 경우 회선 각도는 -12.71° ± 3.16°(n=31)로 외사시에서의 회선 각도가 유의하게 컸다(p=0.002). 하사근기능항진이 있는 경우 수평사시의 동반 유무에 따른 회선 각도의 차이를 분석한 결과, 외회선군에서 수평사시를 동반된 경우 회선 각도는 -15.72° ± 4.78°(n=24), 하사근기능항진만 있는 경우 회선 각도는 -14.19° ± 3.69°(n=8)로 통계적으로 유의한 차이가 없었다(p=0.403). 내회선군에서 수평사시가 동반된 경우 회선 각도는 -3.4°(n=1), 하사근기능항진만 있는 경우 회

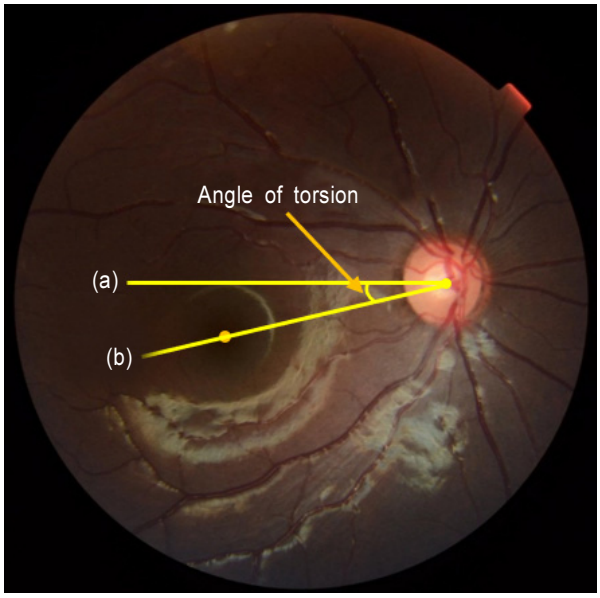

Figure 1. Measurement of the angle of ocular torsion. The angle of ocular torsion was measured between a straight line (a) horizontally from the center of the optic nerve and a straight line (b) from the center of the optic nerve to the center of the macula in fundus photography.

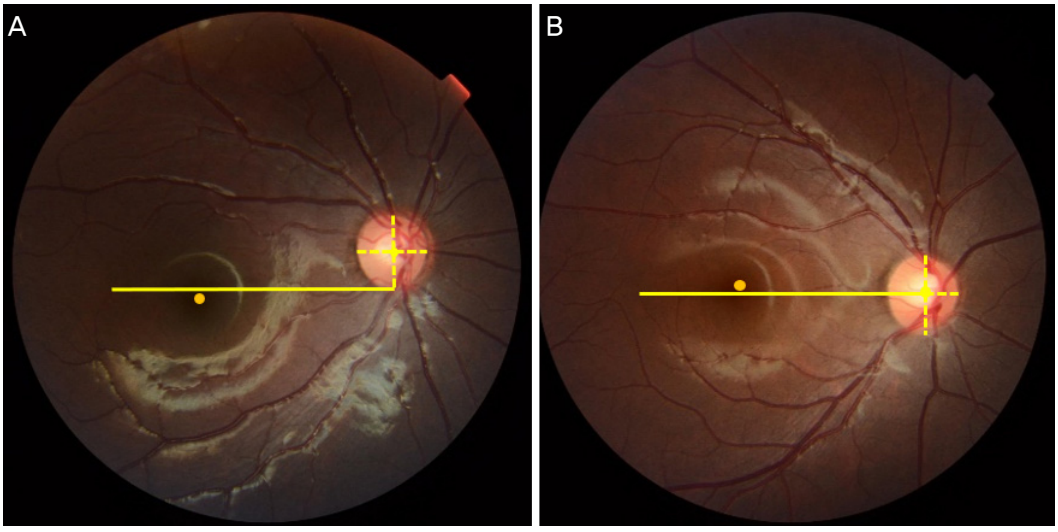

Figure 2. Classification of ocular torsion. (A) Extorsion; the macula was located below the horizontal line from the lower margin of the optic nerve (B) intorsion; the macula was located above the horizontal line from the center of the optic nerve.

Table 1. Frequency of strabismus, refractive error, and amblyopia in children with ocular torsion in fundus photography

	Extorsion ($N^{\dagger}$ = 59, $n^{\ddagger}$ = 80)	Intorsion ($N^{\dagger}$ = 22, $n^{\ddagger}$ = 26)	Mixed cyclotorsion ($N^{\dagger}$ = 2, $n^{\ddagger}$ = 4)
Strabismus ($N^{\dagger}$)	45	13	1
Refractive error ($n^{\ddagger}$)	42	15	2
Amblyopia ($N^{\dagger}$)	3	3	-
Normal ($N^{\dagger}$)	4	2	-
p-value*	0.502		-

*Statistical significances were tested by chi-square test between extorsion and intorsion group; †number of patients; ‡number of eyes.

Table 2. Frequency of ocular disease such as strabismus, refractive error, amblyopia in children with ocular torsion in fundus photography

Types of ocular disease	Extorsion	Intorsion	Mixed cyclotorsion	Total
XT	25 (31)	10 (10)		35 (41)
Without other strabismus	16 (18)	2 (2)	-	18 (20)
With DVD or IOOA	9 (13)	8 (8)	-	17 (21)
ET	14 (24)	2 (2)	-	16 (26)
Without other strabismus	11 (21)	2 (2)	-	13 (23)
With DVD or IOOA	3 (3)	-	-	3 (3)
Infantile ET	3 (6)	-	-	3 (6)
Accommodative ET	6 (9)	1 (1)	-	7 (10)
Partial accommodative ET	5 (9)	-	-	5 (9)
Down syndrome	-	1 (1)	-	1 (1)
IOOA	16 (22)	2 (3)	1	19 (27)
IOOA without horizontal strabismus	6 (7)	1 (2)	1	8 (11)
IOOA with XT	7 (9)	1 (1)	-	8 (10)
IOOA with ET	3 (6)	-	-	3 (6)
Refractive error	31 (59)	11 (15)	1	43 (76)
Myopia	9 (10)	3 (3)	-	12 (13)
Hypermetropia	12 (20)	2 (2)	-	14 (22)
Astigmatism	22 (30)	6 (8)	1	29 (40)
Amblyopia	3 (4)	3 (3)	-	6 (7)
Refractive amblyopia	2 (3)	3 (3)	-	5 (6)
Strabismic amblyopia	1 (1)	-	-	1 (1)

Values are presented as number of patients (number of eyes).
XT = exotropia; DVD = dissociated vertical deviation; IOOA = inferior oblique overaction; ET = esotropia.

선 각도는 -0.80° ± 1.25°(n=3)로 통계적으로 유의한 차이가 없었다(*p*=0.213).

수평사시의 동반 여부와 상관없이 하사근기능항진이 있는 19명 중 외회선은 16명, 내회선은 2명, 혼합회선은 1명이었으며, 하사근기능항진이 없는 64명 중 외회선은 43명, 내회선은 20명, 혼합회선은 1명으로 하사근기능항진 여부에 따른 외회선과 내회선의 빈도는 통계학적 차이가 없었다(*p*=0.083).

굴절이상이 있는 43명 중 난시 29명, 원시 14명, 근시 12명이었다. 굴절이상의 종류에 상관없이 외회선을 보이는 경우가 더 흔하였으며, 외회선군에서 두 눈에 회선이 나타난 경우가 31명 중 28명, 내회선군에서 두 눈에 회선이 나타난 경우가 11명 중 4명으로, 외회선군에서 내회선군보다 두 눈에서 회선이 나타나는 빈도가 높았다(Table 2). 원시나 난시에 비하여 근시는 경도인 경우가 많았으며(Table 3), 시력측정이 가능했던 74명 중 6명(8.1%)에서 약시가 있었다. 사시약시가 1명, 굴절약시가 5명이었으며(Table 2), 약시안 시력은 평균 logMAR 0.32 ± 0.21이었다. 약시안의 안구회

Table 3. Type and severity of refractive error in the children with cyclotorsion in funds photography

Refractive error	Number of eyes	Value
Myopia		
-1.00 D ≤ SE < -3.00 D	19	-1.84 ± 1.08 (-1.00 to -4.75)
SE ≤ -3.00 D	2	-
Hypermetropia		
+2.00 D ≤ SE < +4.00 D	12	+4.50 ± 1.97 (+1.00 to +8.00)
+4.00 D ≤ SE < +6.00 D	9	-
+6.00 D ≤ SE	8	-
Astigmatism		
2.00 D ≤ Dcyl < 4.00 D	25	2.22 ± 1.19 (1.00 to 8.00)
4.00 D ≤ Dcyl < 6.00 D	25	-
6.00 D ≤ Dcyl	4	-

Values are presented as mean ± standard deviation (range) or number.
D = dipoter; SE = spherical equivalent; Dcyl = cylindrical diopter.

선 종류는 외회선군 3명, 내회선군 3명이었으며, 회선 각도는 외회선군 -9.33° ± 4.60°, 내회선군 -5.53° ± 3.23°였다.

고 찰

본 연구에서는 2-12세 사이의 소아 83명을 대상으로 무산동 상태에서 촬영한 안저사진에서 확인된 안구회선을 분석하였다. 사시, 굴절이상, 약시가 모두 없었던 경우는 6명이었고, 사시의 빈도가 71.2%로 가장 높았다. 내사시보다 외사시가 흔하였으며, 회선 종류에 따른 내사시와 외사시의 빈도는 차이가 없었으나, 외회선군에서 회선 각도가 외사시에서 내사시보다 더 컸다.

최근 소아에서의 안저촬영이 보편화됨에 따라 안구회선에 대한 연구가 활발하게 진행되어 왔다. 5-15세의 소아에서 안구회선 각도는 우안 6.49° ± 3.25°(0-13°), 좌안 5.80° ± 3.29°(0-12°)로 보고되었으며,[10] 13-73세 사이의 한국인에서도 이와 유사하게 평균 6.42°로 보고된 바 있다.[2,11] Shin et al[7]은 정상 소아 중 10.7%에서 안구회선이 있었으며 이들 16명 중 9명에서 외회선, 7명에서 내회선이라고 하였다. 이들의 연구와 대상군이 선정 방법이 다르기 때문에 본 연구의 결과와 직접 비교할 수 없으나, 본 연구에서 사시나 약시, 굴절이상 없이 안구회선이 있었던 6명 중 외회선은 4명, 내회선은 2명이어서 이들의 연구와 유사하였다. 정상 소아에서의 회선 각도를 비교하면, 외회선의 경우 Shin et al[7]의 연구에서 11.33° ± 0.63°로 측정되었으며, 본 연구에서는 외회선의 경우 -12.13° ± 2.86°로 측정되어 정상 소아 중 외회선이 있는 소아의 회선 각도는 두 연구에서 유사한 결과를 보였다.

안구회선이 있었던 소아 중 72%에서 사시가 있었고, 이 중 외사시의 빈도가 내사시에 비하여 2배 이상 높았다. 이것은 우리나라에서 내사시보다 외사시의 유병률이 높게 보고된 것[12]이 반영되었기 때문으로 생각한다. 하사근기능항진을 동반하지 않은 외사시에서 안구회선이 관찰된 18명 중 16명이 외회선을 보인 것은 Shin et al[7]의 연구 결과와도 일치한다. 이들의 연구에서 회선 각도가 정상 소아군에서 5.13° ± 2.79°, 외사시군에서 6.13° ± 4.16°로 의미있는 차이를 보였으며 외사시군에서 회선 각도의 범위가 -7.18°에서 21.30°로 넓었다. 외사시에서의 회선 종류를 살펴보면, 안구회선이 있는 외사시 45명 중 40명(88.9%)에서 외회선을 보였으며, 5명에서 내회선을 보였다. 본 연구에서도 외사시 34명 중 25명(73.5%)에서 외회선, 9명(26.5%)에서 내회선이 관찰되었으므로, 외사시에서 안구회선을 보이는 경우 외회선의 빈도가 내회선보다 높은 경향을 보였다. 외사시가 있는 환아의 3.4%에서 혼합회선을 보였다는 보고가 있으나,[3,5] 본 연구에서는 혼합회선을 보인 외사시 환아는 없었다.

내사시에서의 안구회선에 대한 기존 연구는 주로 영아내사시에 대하여 진행되었다. Khanna et al[13]는 무산동 안저촬영기를 이용한 안저촬영 소견에서 영아내사시의 46%에서 외회선, 13%에서 내회선을 관찰하였으며, 내사시 교정수술 후 외회선과 내회선이 각각 25%, 9%로 감소하였다고 보고하였다. 이에 비하여, Cho et al[4]는 영아내사시를 대상으로 수술 전 전신마취 후 안저검사를 시행한 결과 40명 중 21명에서 외회선이 관찰되었으며, 내회선은 없었다고 하였다. 본 연구에서도 영아내사시 3명 모두 외회선 소견을 보였으며, 조절내사시나 부분조절내사시에서도 외회선의 빈도가 높았다.

영아내사시에서 사시수술의 빈도를 줄이기 위하여 영아내사시수술을 하면서 하사근기능약화술을 시행할지에 대

한 의문이 제기된 바 있다. 이에 하사근기능항진을 동반하지 않은 영아내사시의 수술 전 안저검사에서 외회선이 있는 경우 향후 하사근기능항진과 해리수직편위의 발생률이 높았으므로, 내사시 교정술과 하사근약화술을 동시에 시행할 것을 고려하자는 주장도 있었다.[4] 본 연구는 전향적으로 시행되지 않았으므로, 내사시에서 안구회선과 하사근기능항진의 선후관계를 알 수 없었다. 그러나 하사근기능항진을 보인 눈과 외회선을 보인 눈의 일치율이 52.6%로 높지 않았던 점과 하사근기능항진이 있는 19명 중 3명에서 내회선 또는 혼합회선이 관찰된 점을 고려하면 안저검사를 통하여 확인된 외회선만을 기준으로 하사근기능항진 유무를 예상하는 데 한계가 있을 것으로 판단된다.

한편, 하사근기능항진의 정도와 외회선 각도는 양의 상관관계가 있다고 보고된 바 있으나[14] 본 연구에서는 하사근기능항진 정도가 +2인 경우가 대부분이었으므로, 이에 대하여 분석하지 않았다. 이번 연구에서도 하사근기능항진이 있는 19명 중 16명에서 한 눈 또는 두 눈에서 외회선을 보였다. 2명은 내회선을 보였으며 다른 1명은 혼합회선을 보여 하사근기능항진 환자에서도 드물지만 내회선이 있음을 알 수 있었다. 내회선의 기전으로, Lee et al[15]은 상사근마비 환자에서 상직근의 심한 구축으로 내회선이 유발된다고 보고한 바 있다.

굴절이상과 안구회선에 대한 연구에서는 굴절이상을 교정하지 않은 상태에서 주시거리가 짧아질수록 외회선이 증가하였다.[16] 그 기전으로는 굴절이상이 교정되지 않은 상태에서 주시하게 되면, 불량하게 주시(poor fixation)하게 됨에 따라 안구의 미세한 움직임이 발생하게 되어 안구회선에도 영향을 줄 것이라고 제시하였다. 특히 근시와 난시의 정도가 심할수록 외회선 정도가 컸는데, 이 연구에 포함된 대상 중 원시는 3명뿐이었으므로 원시에 대하여는 결론을 내리기가 부족하였다. 본 연구에서도 안구회선이 있는 소아에서 굴절이상의 빈도가 53.0%로 높게 나타났다. 기존 연구와 다르게 원시의 빈도가 높은 것은 본 연구 대상군이 소아이기 때문이다. 난시의 빈도는 104안 중 54안으로 매우 높으며(Table 3), 난시나 원시에서 외회선을 보이는 경우 두 눈에 나타나는 빈도가 높았다(Table 2). 이러한 굴절이상 중 5명은 굴절약시가 합병된 것을 알 수 있었다. 따라서 소아에서 안구회선이 관찰된다면 굴절이상이 있는지를 의심하고 확인해보는 것이 필요하다.

본 연구의 한계점으로는 대학병원 소아안과클리닉에 방문한 소아들을 대상으로 촬영한 안저 사진에서 안구회선이 있는 경우를 연구의 대상으로 하였으므로, 사시나 굴절이상의 빈도가 높고 정상 환아의 빈도가 매우 낮게 나타났을 가능성이 있다. 본 연구에서는 안구회선이 있는 경우의 굴절이상 분포를 조사한 결과 난시의 빈도가 높았으나, 연구 대상이 소아에 한정되었다. 따라서, 본 연구 결과를 성인에 대해서는 적용하기 어려울 가능성이 있다.

결론적으로, 소아에서 무산동 안저카메라로 촬영한 안저 사진에서 안구회선이 있는 경우 사시와 굴절이상의 빈도가 높음을 알 수 있었다. 따라서 안구 회선이 보이는 소아에서는 사시, 굴절이상, 약시 등 안과 질환이 있을 가능성이 높으므로 이를 염두에 두고 프리즘교대가림검사 등의 적절한 안과적 검사가 필요하다.

REFERENCES

1) Sim JH, Lee SY. The effect of inferior oblique weakening procedures on the correction of ocular torsion. J Korean Ophthalmol Soc 2005;46:1020-6.
2) Mai GH, Yu XP, Yu HY, et al. The effect of weakening inferior oblique muscles on the status of ocular torsion. Chinese journal of ophthalmology 2004;40:243-6.
3) Eustis HS, Nussdorf JD. Inferior oblique overaction in infantile esotropia: fundus extorsion as a predictive sign. J Pediatr Ophthalmol Strabismus 1996;33:85-8.
4) Cho YA, Eom Y, Suh YW. Can the preoperative fundus extorsion in infantile esotropia predict the development of postoperative inferior oblique overaction and dissociated vertical deviation? Can J Ophthalmol 2011;46:414-8.
5) Lee JY, Hwang S, Oh SY, et al. Postoperative change in ocular torsion in intermittent exotropia: relationship with postoperative surgical outcomes. PLoS One 2016;11:e0162819.
6) Morton GV, Lucchese N, Kushner BJ. The role of funduscopy and fundus photography in strabismus diagnosis. Ophthalmology 1983;90:1186-91.
7) Shin KH, Lee HJ, Lim HT. Ocular torsion among patients with intermittent exotropia: relationships with disease severity factors. Am J Ophthalmol 2013;155:177-82.
8) Seo J, Kim K, Kim J, et al. Measurement of ocular torsion using digital fundus image. Conf Proc IEEE Eng Med Biol Soc 2004;2004:1711-3.
9) Del Monte MA, Parks MM. Denervation and extirpation of the inferior oblique. An improved weakening procedure for marked overaction. Ophthalmology 1983;90:1178-85.
10) Jethani J, Seethapathy G, Purohit J, Shah D. Measuring normal ocular torsion and its variation by fundus photography in children between 5-15 years of age. Indian J Ophthalmol 2010;58:417-9.
11) Park SW. The torsional status of normal Koreans. J Korean Ophthalmol Soc 2004;45:1906-11.
12) Han KE, Baek SH, Kim SH, Lim KH. Prevalence and risk factors of strabismus in children and adolescents in South Korea: Korea National Health and Nutrition Examination Survey, 2008-2011. PLoS One 2018;13:e0191857.
13) Khanna RK, Pasco J, Santallier M, et al. Objective ocular torsion outcomes after unilateral horizontal rectus surgery in infantile esotropia. Graefes Arch Clin Exp Ophthalmol 2018;256:1783-8.
14) Cho SY, Lee SY, Lee YC. Clinical evaluation of excyclotorsion in patients with primary inferior oblique overaction. J Korean

Ophthalmol Soc 2012;53:1324-9.
15) Lee JE, Yang HK, Kim JH, Hwang JM. Ocular torsion according to trochlear nerve absence in unilateral superior oblique palsy. Invest Ophthalmol Vis Sci 2017;58:5526-31.
16) Oh KK, Moon BY, Cho HG, et al. The effect of uncorrected ametropia on ocular torsion induced by changes in fixation. PeerJ 2021;9:e11932.

= 국문초록 =

소아의 안저 사진에서 관찰된 회선의 임상적 의의

목적: 안저 사진에서 안구회선이 있는 소아의 안과적 소견을 분석함으로써 소아에서 나타나는 안구회선의 임상적 의미를 알아보고자 하였다.
대상과 방법: 본원 소아안과클리닉에 방문하여 무산동 안저촬영기로 안저촬영을 시행한 2세에서 12세 사이의 소아 안저 사진에서 한 눈 또는 두 눈에 안구회선이 있는 경우를 대상으로 하였다. 사시, 약시, 굴절이상 여부를 조사하였으며, 외회선군과 내회선군으로 분류하여 임상 양상을 분석하였다.
결과: 전체 83명 중 59명(71.2%)에서 사시, 45명(54.2%)에서 굴절이상이 있었다. 6명에서 약시가 있었으며(굴절약시 5명, 사시약시 1명), 다른 6명은 사시, 굴절이상, 약시가 없었다. 외회선군 59명 80안, 내회선군 22명 26안이었고, 2명은 한 눈에는 외회선, 다른 눈에는 내회선이 있는 혼합회선군(외회선 2안, 내회선 2안)이었다. 외사시 35명과 내사시 16명 중 12명에서 하사근기능항진이 동반되었으며, 하사근기능항진만 있는 환아는 8명이 있었다. 회선 종류에 따른 내사시와 외사시의 빈도는 차이가 없었으나(p=0.209), 외회선군에서 회선 각도는 외사시에서 −16.35° ± 5.20°, 내사시에서 −12.71° ± 3.16°로 통계적으로 의미있는 차이를 보였다(p=0.002).
결론: 안저 사진에서 안구회선이 있는 소아 중 사시의 빈도가 높았다. 외회선이 내회선보다 많았으며, 외회선 각도가 내사시시보다 외사시에서 더 큼을 알 수 있었다.
〈대한안과학회지 2022;63(12):1001–1007〉

이승헌 / Seungheon Lee
충북대학교 의과대학 안과학교실
Department of Ophthalmology, Chungbuk National University College of Medicine